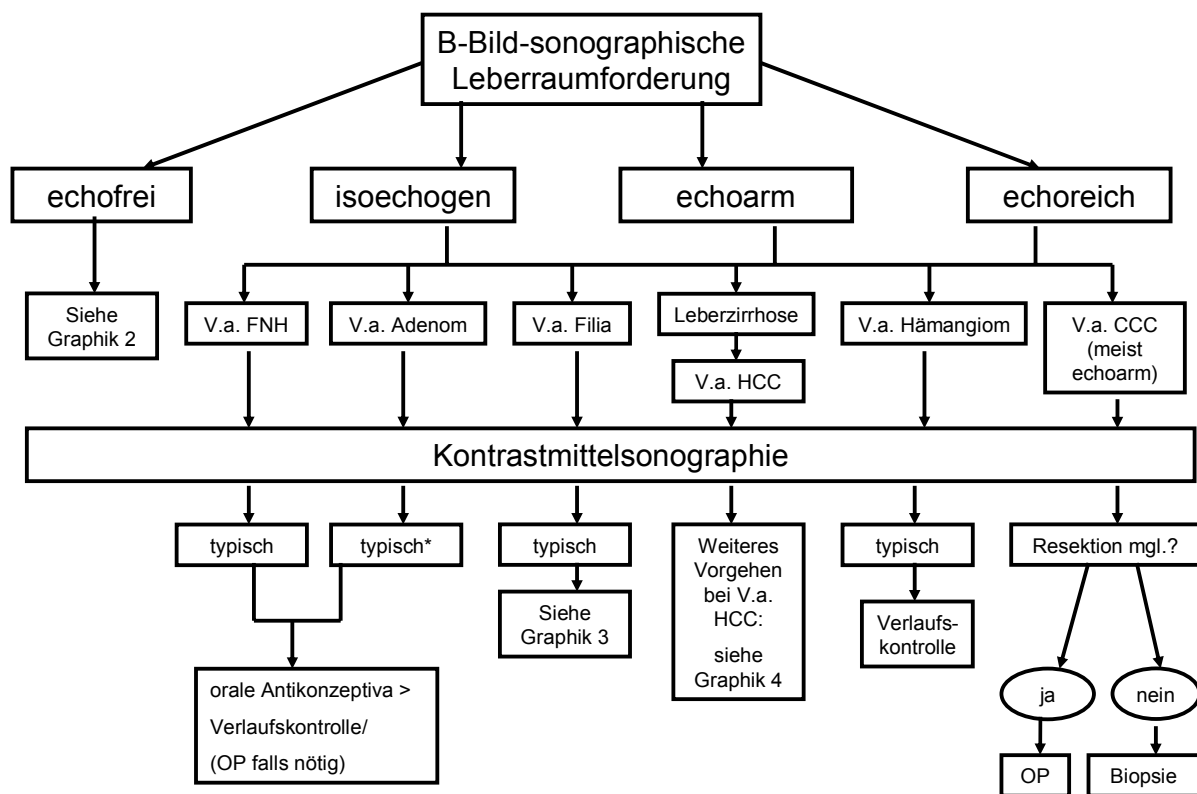


KLINIK UND POLIKLINIK FÜR INNERE MEDIZIN I				Gebiet: Gastroenterologie	
Unklare sonographisch gefundene Leberräumforderung				Ausrichtung: <i>diagnostisch</i>	
Version:	Gültig ab:	Revision:	Verfasser:	Geprüft:	Genehmigt:
1.0 (4 Seiten)	01.06.2009	01.06.2011	ST	CGI	JS

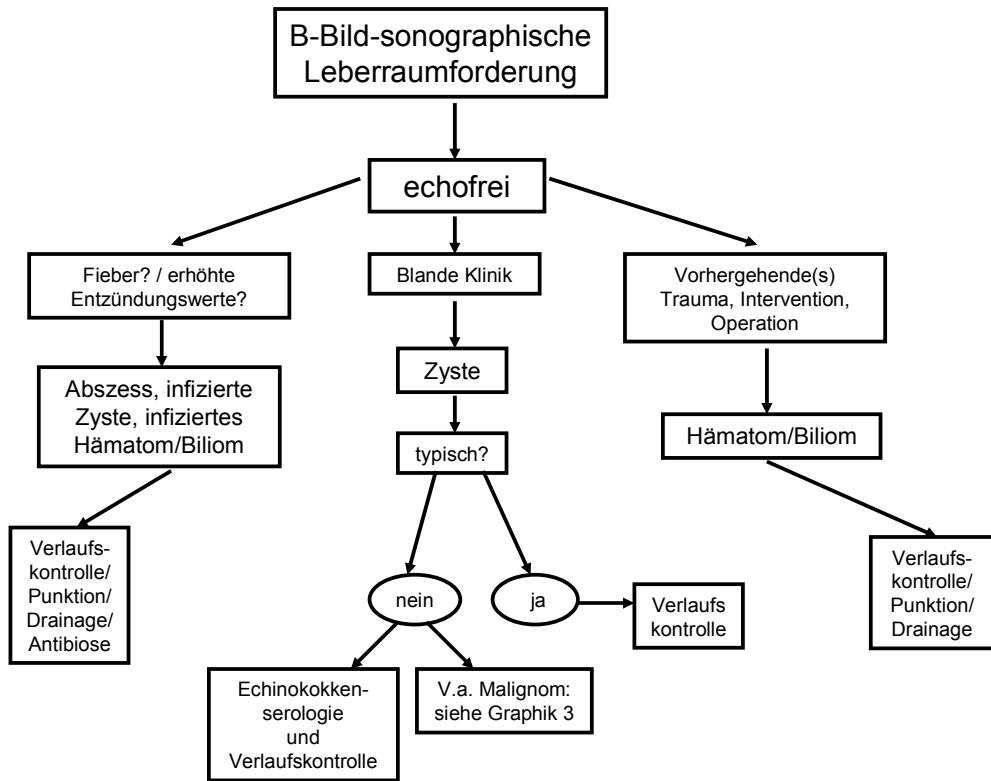
1. Zufallsbefund Leberräumforderung in der Abdomensonographie



➔ bei untypischen Befunden: weitere Bildgebung + ggf. Biopsie

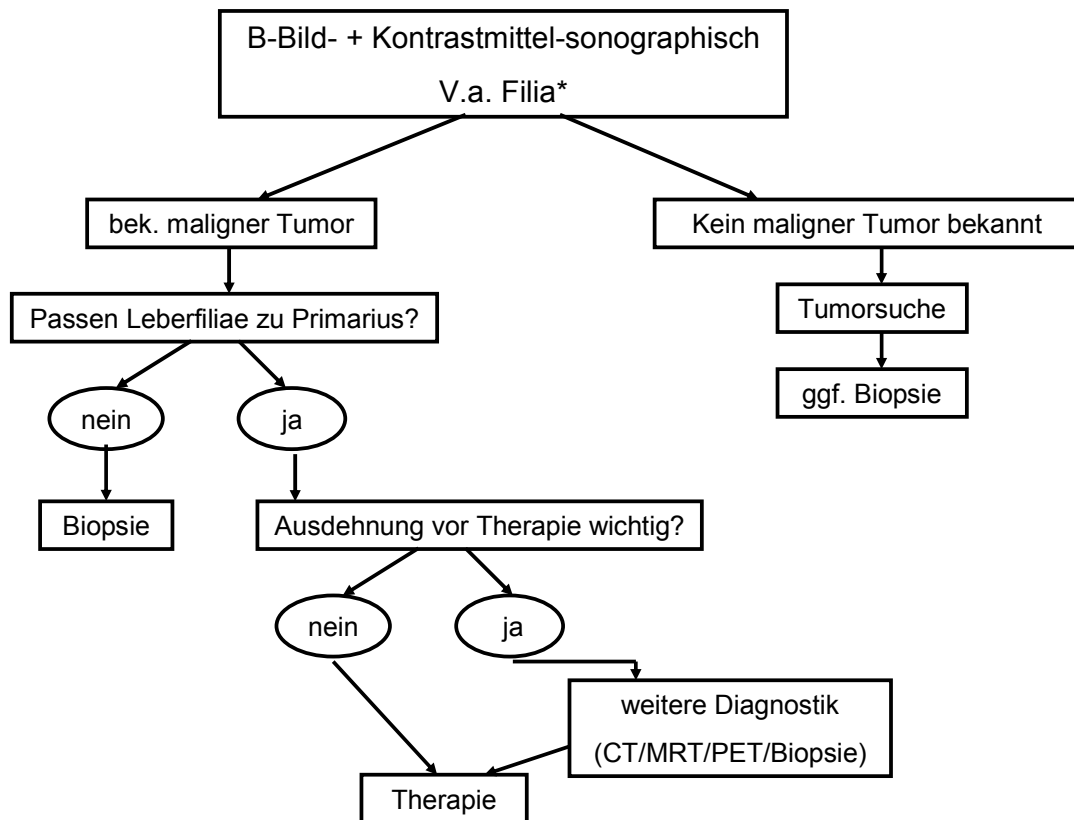
*bei Adenomen >5cm OP-Indikation diskutieren

2. echofreie Leber Raumforderung



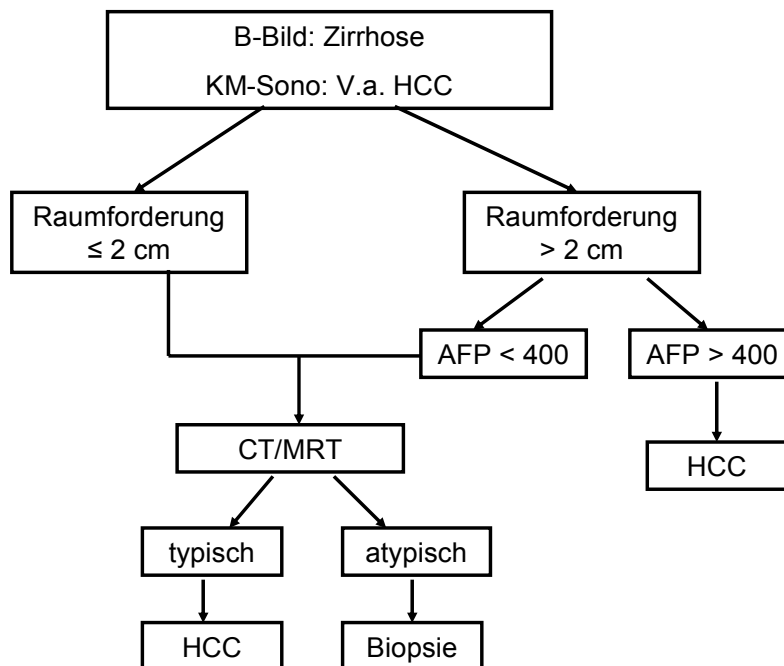
→ bei untypischen Befunden: weitere Bildgebung + ggf. Biopsie

3. Vorgehen bei V.a. Folia



*ggf. Vermessung einer Referenzmetastase

4. B-Bildsonographisch Leberzirrhose + unklare Raumforderung



Verfasser

E-mail: sabine.thieler@klinik.uni-regensburg.de

Hausfunk: 1523

Literatur

Nationale Leitlinien: nicht vorhanden

Internationale Leitlinien: Appropriateness Criteria "Liver Lesion Characterization" des American College of Radiology unter:
http://www.acr.org/SecondaryMainMenuCategories/quality_safety/app_criteria.aspx

Aktuelle Übersichtsartikel: Terkivatan T, Hussain SM, De Man RA, Ijzermans JN. Diagnosis and treatment of benign focal liver lesions. Scand J Gastroenterol Suppl. 2006 May;(243):102-15

Choi BY, Nguyen MH. The diagnosis and management of benign hepatic tumors. J. Clin Gastroenterol. 2005 May-Jun;39(5):401-12.

De Rave S, Hussain SM. A liver tumour as an incidental finding: differential diagnosis and treatment. Scand J Gastroenterol 2002;37 Suppl 236:81-86

Empfehlungen ohne Gewähr, Verantwortung liegt bei behandelnder Ärztin/Arzt!