M. Foltan, A. Philipp, A. Thrum, D. Endemann[1], F. Schettler, M. Gietl, S. Schmidt, C. Hengstenberg[1], A. Luchner, L. Rupprecht, T. Müller[1], M. Hilker, C. Schmid

Klinik für Herz-, Thorax- und herznahe Gefäßchirurgie (Direktor: Prof. Dr. med. Christof Schmid)

[1]Klinik für Innere Medizin (Direktor: Prof. Dr. Günter Riegger)

Universitätsklinikum Regensburg

Arterielle ECMO-Kanüle als neuer Notfallzugang für die Koronarintervention

Zusammenfassung

Die Stabilisierung von Patienten im therapierefraktären kardiogenen Schock oder im Verlauf einer kardiopulmonalen Reanimation erfolgt optional durch den Einsatz der veno-arteriellen extrakorporalen Membranoxygenation (VA-ECMO) [1]. Des Weiteren ermöglicht die VA-ECMO konsekutive therapeutische Interventionen. Jedoch ist durch die femoro-femorale Konnektion der VA-ECMO ein wichtiger Gefäßzugang für die Koronarangiographie bzw. Koronarangioplastie nicht mehr verwendbar und die Punktion der kontralateralen Femoralarterie kann sich aufgrund einer fehlenden Blutdruckamplitude und der positionierten venösen ECMO-Kanüle als schwierig erweisen. Der neue Zugangsweg über die hier vorgestellte Methode ermöglicht eine sichere und schnelle Interventionsmöglichkeit bei der notfallmäßigen Koronarintervention unter ECMO.

Schlüsselwörter

Koronarangiographie, Koronarangioplastie, Reanimation, kardiogener Schock, VA-ECMO

Summary

The stabilization of patients suffering from a therapy-refractory shock, or during the course of a cardiopulmonary resuscitation, can optionally take place by employing venous-arterial extracorporeal membrane oxygenation [1]. Furthermore, the VA-ECMO enables consecutive therapeutic interventions. Nevertheless, due to the femoro-femoral implantation of the VA-ECMO an important vascular approach for performing coronary angiography and angioplasty is no longer available. In addition, the puncture of the contralateral femoral artery can prove difficult as a result of the lack of blood pressure amplitude and the position of the venous ECMO-cannula. This new technique of vascular access facilitates secure and fast percutaneous coronary intervention in patients with a VA-ECMO.

Key Words

Coronary angiography, coronary angioplasty, resuscitation, cardiogenic shock, VA-ECMO

Einleitung

Die veno-arterielle extrakorporale Membranoxygenation (VA-ECMO), synonym auch ECLS (Extracorporeal Life Support), erlangt immer stärkere Bedeutung für die Unterstützungstherapie bei Patienten im profunden kardiogenen Schock und im Rahmen einer kardiopulmonalen Reanimation [2, 3]. In den meisten Fällen wird der kardiogene Schock durch einen akuten Koronarverschluss verursacht. Die Zeit bis zur Wiederherstellung der koronaren Durchblutung ist von zentraler Bedeutung für die Größe des Myokardinfarkts, wie auch die SHOCK-Studie belegt: Patienten mit früher koronarer Revaskularisation zeigen eine höhere Sechs-Monats- und Sechs-Jahres-Überlebensrate [4, 5]. Fallberichte beschreiben den erfolgreichen ECMO-Einsatz bei Patienten mit kardiogenem Schock während der koronaren Angioplastie [6, 7]. Eine kürzlich erschienene Studie bei Myokardinfarktpatienten mit ST-Streckenerhöhung belegt, dass eine frühe ECMO-unterstützte, primär perkutane koronare Intervention eine deutlich höhere 30-Tage-Überlebensrate aufweist [8].

Allerdings ist bei Patienten im kardiogenen Schock und bei ECMO-Therapie der Gefäßzugang für die koronare Angioplastie aus folgenden Gründen eine Herausforderung:

Ein möglicher niedriger Blutdruck erschwert die arterielle Punktion. Weiterhin belegt die Rückstromkanüle der ECMO ein arterielles Femoralgefäß. Zusätzlich befindet sich die venöse ECMO-Kanüle oftmals in der kontralateralen Leiste. Folglich kann sich die arterielle Punktion für die koronare Angiographie bei Patienten im kardiogenen Schock und bereits angeschlossener ECMO als zeitaufwendig erweisen. Darüber hinaus könnten nicht erfolgreiche Punktionsversuche zu Blutungskomplikationen führen. Deshalb entwickelten wir eine neue Methode des arteriellen Zugangs für die Koronarangiographie und Koronarangioplastie via arterieller ECMO-Kanüle. Die vorgestellte Methode wurde bereits bei fünf Patienten erfolgreich eingesetzt (Abb. 1).

Abb. 1: Perkutane Koronarintervention bei unterstützender VA-ECMO

Fallbeispiele

Der erste Patient (73 Jahre) mit schwerer generalisierter Gefäßsklerose wurde mit aortokoronaren Bypässen versorgt. Auf der Intensivstation wurde er reanimationspflichtig und ein suffizienter Kreislauf konnte erst mit der Implantation einer VA-ECMO erreicht werden. Die arterielle ECMO-Kanüle (Art. HLS 17 Fr., Länge 15 cm, Maquet CP, Germany) und die venöse Kanüle (Ven. HLS 21 Fr., Länge 38 cm, Maquet CP) wurden unter laufender kardiopulmonaler Reanimation in die rechte Femoralarterie bzw. in die linke Femoralvene mittels Seldinger-Technik implantiert. Anschließend wurde der Patient für weitere diagnostische Untersuchungen ins Herzkatheterlabor verlegt. Für die folgende Koronarangiographie wurde der Zugang über die arterielle ECMO-Kanüle gewählt. Die Herzkatheter-Untersuchung zeigte die Durchgängigkeit der Bypässe.

Der zweite Patient (50 Jahre) wurde mit Schmerzen im Brustraum beim Hausarzt vorstellig. Das 12-Kanal-EKG belegte eine inferiore ST-Streckenerhöhung (I-STEMI). Beim EKG-Ableiten entwickelte der Patient Kammerflimmern und wurde unverzüglich reanimiert. Nachdem es nicht möglich war, einen suffizienten Patientenkreislauf zu erzeugen, wurde über den Notarzt das ECMO-Team des UKR (Universitätsklinikum Regensburg) angefordert. Dieses implantierte unter laufender Reanimation vor Ort eine VA-ECMO [9]. Für die ECMO-Gefäßzugänge wurden die rechte Femoralarterie und die linke Femoralvene gewählt. Der Patient wurde unter laufender ECMO zum Herzkatheterlabor transportiert. Hier wurde nachfolgend die Koronarangiographie via arterieller ECMO-Kanüle durchgeführt, welche einen akuten Verschluss der proximalen rechten Koronararterie erbrachte. Diese Okklusion konnte mittels PCI (percutaneous coronary intervention) und „bare-metal"-Stent rekanalisiert werden. Das angiographische Ergebnis war exzellent und der Patient wurde mit ECMO auf die Intensivstation verlegt.

Der dritte Patient war ein 60-jähriger Mann. Sowohl die primäre als auch die weiterführende Reanimation durch den Notarzt war in kürzester Zeit verfügbar. Nach der Defibrillation konvertierte der Patient in einen Sinusrhythmus. Jedoch 5 Minuten später verschlechterte sich die Situation zur ventrikulären Tachykardie. Mittels der zweiten Defibrillation konnte zwar ein Sinusrhythmus erzeugt, aber kein suffizienter Kreislauf erreicht werden. Deshalb wurde der Patient unter laufender Reanimation ins UKR transportiert. In der Notaufnahme wurde eine VA-ECMO von einem ECMO-Team aus einem Kardiochirurgen und einem Kardiotechniker implantiert. Nach der Stabilisierung des Kreislaufs wurde der Patient ins Herzkatheterlabor transportiert. Die akut verschlossene rechte Koronararterie wurde erfolgreich über den vorgestellten Zugangsweg rekanalisiert.

Der vierte Patient, ein 40-jähriger Mann, wurde unter laufender Reanimation vom Notarzt zum UKR transportiert. Nach der Implantation einer VA-ECMO in der Notaufnahme wurde der Patient zum Herzkatheterlabor gebracht. Bedingt durch die Körpergröße des Patienten wurde dort ein extralanger Katheter (125 cm) verwendet. Die verschlossene LAD-Arterie konnte entsprechend der TIMI-II-Klassifikation[1] wiedereröffnet werden.

Der fünfte Patient, ein 48 Jahre alter Mann, wurde nach Reanimation und anschließender Stabilisation in ein auswärtiges Krankenhaus mit Herzkatheterlabor transportiert. Die Angiographie erbrachte den Befund einer verschlossenen rechten Koronararterie sowie einer hochgradigen Hauptstammstenose. Die perkutane Koronarintervention ermöglichte die Versorgung des Hauptstamms mit einem beschichteten Stent. Eine Rekanalisierung der rechten Koronararterie konnte allerdings nicht erreicht werden. Aufgrund einer hämodynamischen Verschlechterung wurde der Patient über die linken Femoralgefäße an die ECMO angeschlossen und ins UKR verlegt. Hier gelang es, den Patienten vom ECMO-System zu entwöhnen. Zehn Tage nach ECMO-Entwöhnung wurde der Patient auf der Intensivstation erneut reanimationspflichtig. Unter laufender Reanimation wurde erneut eine ECMO unter Verwendung der Kanüle mit Katheterport implantiert. Bedingt durch die arterielle Gefäßsituation wurde eine arterielle 15-French-Kanüle (Art. HLS 15 Fr., Länge 15 cm, Maquet CP) implantiert. Die folgende Angiographie ergab eine Stenosierung des Stents im Hauptstamm, welche durch eine erneute PCI erfolgreich behoben werden konnte.

[1] TIMI-Klassifizierung II (Thrombolysis in Myocardial Infarction) bedeutet, dass der antegrade Koronarfluss verlangsamt ist. Jedoch füllt sich das distale Versorgungsareal vollständig.

Methode

Bei allen fünf Patienten (Tab. 1) ersetzte ein beschichteter y-Konnektor (3/8″ x 3/8″ x ¼″) den ursprünglichen 3/8″-Konnektor der arteriellen ECMO-Kanüle (Abb. 2).

Das zusätzliche Lumen des Konnektors wurde mit einem ¼″-Perfusionsadapter (Medtronic, USA) und einem Hämostase-Ventil (Check-Flo Performer Accessory Adapter, COOK Medical, USA) verschlossen. Über diesen Zugang konnten die Koronarkatheter in gewohnter Weise vom Kardiologen eingesetzt werden. Das Einbringen des Katheters über den y-Konnektor reduziert das effektive Lumen der ECMO-Kanüle. Dabei wurde

Patientendaten	[n = 5]
Alter [Jahre]	50 [40–73]
Größe [cm]/Gewicht [kg]	172 ± 3/85 ± 7
Reanimationsdauer vor ECMO [min]	58 [45–70]
ECMO-Fluss [l/min]	3,5 ± 0,4
ECMO-Unterstützungsdauer [h]	13 [3–67]

Tab. 1: Patientendaten

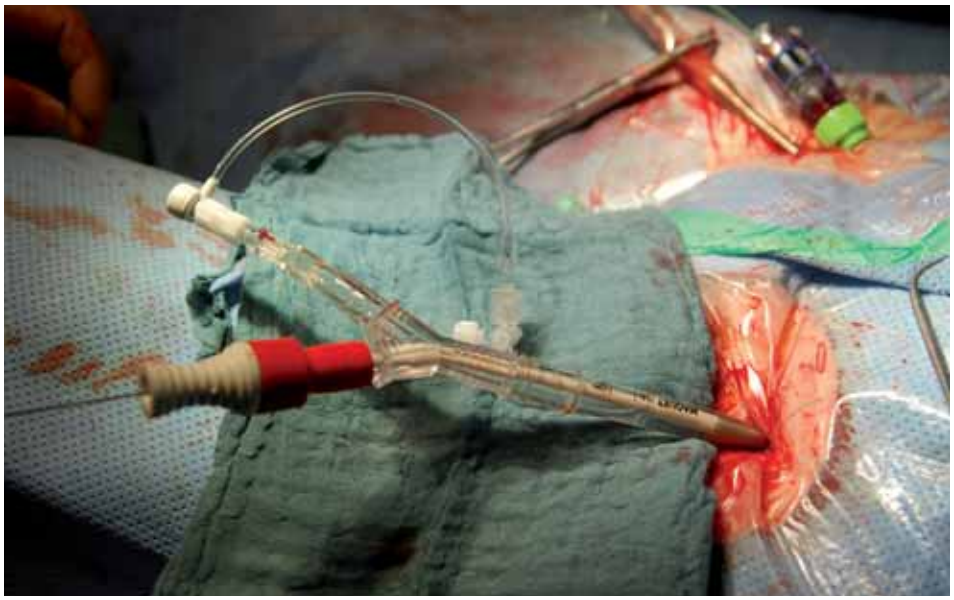

Abb. 2: Kanüle mit Konnektor und Hämostase-Ventil vor dem Anschluss der VA-ECMO

das Lumen einer arteriellen 17-Fr.-Kanüle von 15,07 mm^2 durch einen 6-Fr.-Koronarkatheter um 3,14 mm^2 auf 11,93 mm^2 verringert. Damit betrug die Lumen-Abnahme der arteriellen ECMO-Kanüle 21 % (Tab. 2).

Diameter	15 French	17 French
Kanülen-Lumen [mm^2]	10,64	15,07
PCI-Katheter [mm^2]	3,14	3,14
Lumen-Abnahme [%]	30	21
Abnahme des ECMO-Pumpenflusses [%]	20–24	10–15

Tab. 2: Einfluss des eingebrachten PCI-Katheters auf das Lumen der arteriellen Kanüle und den daraus resultierenden ECMO-Pumpenfluss

Bei der Passage des Katheters durch das Lumen der 17-Fr.-ECMO-Kanüle kommt es zu einer Reduktion des ECMO-Pumpenflusses von ca. 10 bis 15 %, welche durch eine Erhöhung der Umdrehungsanzahl des ECMO-Antriebs effektiv ausgeglichen werden kann.

Beim fünften Patienten reduzierte sich durch das Einbringen des 6-Fr.-Koronarkatheters in die 15-Fr.-Kanüle der ECMO-Pumpenfluss von 3,4 auf 2,6 l/min, was einer Flussreduktion von 24 % entspricht (Abb. 3). Allerdings reichte der ECMO-Fluss zusammen mit dem verminderten HZV des Patienten zur hämodynamischen Stabilität, welche sich in einem exzellenten neurologischen Ergebnis des Patienten widerspiegelt.

Der y-Konnektor wurde entweder vor der ECMO-Implantation oder zu Beginn der Angiographie integriert. Es wurde darauf geachtet, dass die Zeitspanne zwischen dem Einfügen des y-Konnektors und der darauffolgenden Angiographie möglichst kurz gehalten wurde.

Diskussion

Bei Patienten mit femo-arteriellem Anschluss (Arteria femoralis) kann die Koronarintervention über die modifizierte arterielle Kanüle auch unter laufender ECMO einfach und sicher durchgeführt werden. Da der arterielle Zugang für die Koronarangiographie bzw. die Angioplastie bei Patienten mit kardiogenem Schock sich als schwierig erweisen kann, sichert dieser Zugang wertvolle Zeit und vermeidet Komplikationen wie zum Beispiel die erfolglose Punktion bzw. Blutung und stellt damit eine sichere Alternative zum konventionellen Vorgehen dar. Beim Einsatz einer VA-ECMO besteht durch das Einbringen der arteriellen Kanüle die konsekutive Möglichkeit einer Extremitäten-Ischämie [10]. In solchen Fällen beinhaltet der y-Konnektor den weiteren Vorteil, dass das zusätzliche Lumen zur Versorgung der distalen Gefäße genutzt werden kann.

Ausreichend hohe Pumpflussraten lassen sich bei Patienten mit persistierendem Kammerflimmern während des Einbringens des Katheters bei der Koronarintervention nur mit einer 17-Fr.-Kanüle sicherstellen. Denn die Lumenreduktion bei durchgeleitetem Katheter beträgt bei der 15-Fr.-Kanüle 30 %, hingegen bei der 17-Fr.-Kanüle nur 21 %.

Basierend auf den dargestellten Ergebnissen wird nun bei der Implantation einer VA-ECMO mit einer möglichen anschließenden kardiologischen Intervention die Kanüle mit Katheterport direkt verwendet. Jedoch sind weitere Untersuchungen zur zusätzlichen Evaluation notwendig.

Abb. 3: Positionierung des PCI-Katheters durch die VA-ECMO-Kanüle

LITERATUR

[1] Schmid C, Philipp A, Müller T, Hilker MC: Extracorporeal Life Support Systems, Indications and Limitations. Thorac Cardiovasc Surg 2009; 57: 449–454

[2] Arlt M, Philipp A, Zimmermann M, Voelkel S, Amann M, Bein T, Müller T, Foltan M, Schmid C, Graf B, Hilker M: Emergency use of extracorporeal membrane oxygenation in cardiopulmonary failure. Artif Org 2009; 33: 696–703

[3] Massetti M, Tasle M, Le Page O, Deredec R, Babatsi G, Buklas D, Thuaudet S, Charbonneau P, Hamon M, Grollier G, Gerard JL, Khayat A: Back from irreversibility: extracorporeal life support for prolonged cardiac arrest. Ann Thorac Surg 2005; 79: 178–183

[4] Hochman JS, Sleeper LA, Webb JG, Sanborn TA, White HD, Talley JD, Buller CE, Jacobs AK, Slater JN, Col J, McKinlay SM, LeJemetel TH: Early revascularization in acute myocardial infarction complicated by cardiogenic shock. SHOCK Investigators. Should we Emergently Revascularize Occluded Coronaries for Cardiogenic Shock. N Engl J Med 1999; 341: 625–634

[5] Hochman JS, Sleeper LA, Webb JG, Dzavik V, Buller CE, Aylward P, Col J, White HD: SHOCK Investigators. Early revascularization and long-term survival in cardiogenic shock complicating acute myocardial infarction. JAMA 2006; 295: 2511–2515

[6] Lee MS, Pessegueiro A, Tobis J: The role of extracorporeal membrane oxygenation in emergent percutaneous coronary intervention for myocardial infarction complicated by cardiogenic shock and cardiac arrest. J Invasive Cardiol 2008; 20: E269–272

[7] Puehler T, Philipp A, Schmid C, Luchner A: Implantation of a new extracorporeal life support system during resuscitation in complicated percutaneous coronary intervention with occlusion of the left main artery. Eur Heart J 2010; 31: 2499

[8] Sheu JJ, Tsai TH, Lee FY, Fang HY, Sun CK, Leu S, Yang CH, Chen SM, Hang CL, Hsieh YK, Chen CJ, Wu CJ, Yip HK: Early extracorporeal membrane oxygenator-assisted primary percutaneous coronary intervention improved 30-day clinical outcomes in patients with ST-segment elevation myocardial infarction complicated with profound cardiogenic shock. Crit Care Med 2010; 38: 1810–1817

[9] Endemann D, Philipp A, Hengstenberg C, Luchner A, Pühler T, Hilker M, Schmid C, Riegger G, Müller T, Riesch M: A simple method of vascular access to perform emergency coronary angiography in patients with veno-arterial extracorporeal membrane oxygenation. Intensive Care Med 2011; 10: 2046–2049

[10] Combes A, Leprince P, Luyt CE, Bonnet N, Trouillet JL, Léger P, Pavie A, Chastre J: Outcomes and long-term quality-of-life of patients supported by extracorporeal membrane oxygenation for refractory cardiogenic shock. Crit Care Med 2008; 36: 1404-1411

Dipl.-Ing. Maik Foltan
Klinik für Herz-, Thorax- und herznahe Gefäßchirurgie
Universitätsklinikum Regensburg
Abt. Kardiotechnik
Franz-Josef-Strauß-Allee 11
93042 Regensburg
maik.foltan@klinik.uni-regensburg.de