

A. Philipp, M. Arlt<sup>1,2</sup>, M. Foltan, S. Völkel<sup>2</sup>,  
M. Amann<sup>1,2</sup>, D. Lunz<sup>1,2</sup>, T. Bein<sup>1,2</sup>, T. Müller<sup>3</sup>,  
M. Lubnow<sup>3</sup>, M. Hilker, C. Schmid

Klinik für Herz-, Thorax- und  
herznahe Gefäßchirurgie  
(Direktor: Prof. Dr. Christof Schmid)

<sup>1</sup>DRF – Luftrettung Regensburg  
(Ärztlicher Leiter: Dr. M. Arlt)

<sup>2</sup>Klinik für Anästhesiologie  
(Direktor: Prof. Dr. Bernhard Graf)

<sup>3</sup>Klinik für Innere Medizin II  
(Direktor: Prof. Dr. Günter Riegger)

Universitätsklinikum Regensburg

# Interhospitaltransporte mit ultrakompaktem ECMO-System CARDIOHELP – erste klinische Erfahrungen

## ZUSAMMENFASSUNG

Die Prognose von Patienten mit kardiopulmonalem Kreislaufversagen ist trotz großer Fortschritte in der Notfall- und Intensivmedizin nach wie vor stark eingeschränkt. Extrakorporale Herz- und/oder Lungenunterstützungssysteme mit integriertem Diffusionsmembranoxygenator werden heute zur Überbrückung des Zeitraums bis zu einer möglichen Organerholung oder alternativ zur Transplantation bzw. als Ultima-Ratio-Maßnahme bei kardiopulmonaler Reanimation eingesetzt. Das tragbare ECMO-System CARDIOHELP ermöglicht es, Patienten ortsunabhängig im Lungen- und/oder Kreislaufversagen zu stabilisieren. Zudem ist ein Interhospitaltransfer zur weiteren diagnostischen und therapeutischen Behandlung möglich. Dadurch kann eine signifikante Verbesserung der Prognose der entsprechenden Patienten erreicht werden. Das ECMO-System CARDIOHELP als miniaturisiertes System einer Herz-Lungen-Maschine ist so leicht und kompakt, dass es von einer Person getragen und mit dem Patienten sicher luft- oder bodengebunden transportiert werden kann. Ein entscheidender Vorteil dieses ECMO-Systems ist die integrierte Mess-Sensorik für die Druckaufnahme, die Bluttemperatur- und Hämoglobinbestimmung sowie die kontinuierliche Analyse der venösen Sättigung.

Krankenhäuser, die nicht über diese hochspezialisierte Technologie und entsprechendes Fachpersonal mit speziellen Kenntnissen verfügen, können diese Patienten nur eingeschränkt behandeln und sollten frühzeitig die Option eines ECMO-unterstützten Interhospitaltransfers in Betracht ziehen.

## SCHLÜSSELWÖRTER

CARDIOHELP, ECLS, ECMO, Interhospitaltransfer, Patiententransport

## ABSTRACT

Despite the major progress in emergency medicine and intensive-care medicine, the

prognosis of patients suffering from circulatory failure is grave. Extracorporeal systems for the heart and/or lung support with an integrated diffusion membrane oxygenator are used for bridging either to organ recovery, to transplantation, or as a last resort measure during a cardiopulmonary resuscitation. The portable ECMO-system CARDIOHELP enables the stabilization of patients suffering from severe refractory cardiopulmonary failure independent of the location. In addition, interhospital transfer for further diagnostic and therapeutic treatment is possible. Consequently, a significant improvement in the prognosis of patients can be achieved. The ECMO-system CARDIOHELP, a miniaturized heart-lung machine, is so lightweight and compact that one person can carry it and operate it on both the ground and in airborne service without difficulty.

A decisive advantage of this ECMO-system is the integrated sensor technology for measurement of blood pressures, blood temperature and hemoglobin concentration. Furthermore, the continuous analysis of the in-flow venous saturation is displayed.

Hospitals, which do not have highly specialized technologies and appropriate expert staffing can treat such patients only on a restricted basis and should seriously consider the option of acquiring an ECMO-supported interhospital transfer early on.

## KEY WORDS

CARDIOHELP, ECLS, ECMO, interhospital transfer, patient transport

## EINLEITUNG

Extracorporeal life support (ECLS) oder Extracorporeal Membrane Oxygenation (ECMO) sind Begriffe, die oft synonym für extrakorporale Unterstützungsverfahren mit einem Membranoxygenator verwendet werden. Die Verfahren sind effektiv und sicher bei der mechanischen kardia-

len, pulmonalen oder kombiniert kardiopulmonalen Unterstützung. Das akute therapierefraktäre Pumpversagen oder das schwerste hypoxisch-hyperkapnische Lungenversagen bekommen dadurch eine weitere Therapieoption. Die Anwendung extrakorporaler Unterstützungsverfahren ist aber nur an spezialisierten Zentren möglich. Krankenhäuser einer niedrigeren Versorgungsstufe verfügen nicht über die technischen und personellen Ressourcen, diese Verfahren sicher und erfolgversprechend einzusetzen. Deswegen ist es sinnvoll, Patienten mit schwerem akuten Lungenversagen an ein Zentrum zu verlegen, in dem extrakorporale Lungenunterstützungssysteme regelmäßig eingesetzt werden [1, 2]. Patienten mit kardiogenem Schock sollten an eine Klinik verbracht werden, in der alle weiterführenden Optionen zur Therapie des Pumpversagens einschließlich einer Herztransplantation möglich sind. Der Anschluss von extrakorporalen Unterstützungsverfahren als Out-of-Center-Maßnahme mit konsekutivem Transport an ein ECMO-Zentrum ist etabliert, jedoch eine logistische Herausforderung mit potenziell hohem Risiko.

## TRAGBARES ECMO-SYSTEM CARDIOHELP

Das tragbare ultrakompakte CARDIOHELP (Maquet Cardiopulmonary AG, Hirrlingen) ist ein ca. 10 kg schweres extrakorporales Perfusionssystem. Der integrierte Akkumulator erlaubt einen netzunabhängigen Betrieb bis zu 90 Minuten. Das Füllvolumen des Gesamtsystems beträgt ca. 800 ml. Erstmalig sind hier in einer Einheit Gasaustauschmodul, Zentrifugalpumpe, Druckmessensorik, Bluttemperaturmessung und ein online spektrophotometrisch messender Sensor für die venöse Sättigung (SvO<sub>2</sub>) sowie Hämoglobinbestimmung integriert. Der Ultraschallsensor für die extrakorporale Blutflussmessung dient zusätzlich der Erkennung von Mik-

roblasen im Blutstrom und schaltet bei Detektion die Pumpe sicher ab.

Als Gasaustauscher ist ein Diffusionsmembranoxygenator (Polymethylpenten) implementiert. Von besonderer Sicherheitsrelevanz ist, dass die drei Druckmessensoren nicht über eine Flüssigkeitssäule mit dem Blut in Verbindung stehen, sondern direkt mit einem piezoelektrischen Sensor im Blutstrom messen. Alle Messparameter werden abgespeichert und stehen für eine Datenanalyse zur Verfügung. Die Blutkontaktflächen des Systems sind mit dem Bioline-Coating-Verfahren (Maquet Cardiopulmonary AG, Hirrlingen) heparinbeschichtet. Dadurch wird es möglich, die systemische Antikoagulation auf ein Mindestmaß zu reduzieren. Das System ist für eine 30-tägige Anwendungsdauer CE-zertifiziert. Außerhalb der üblichen innerklinischen Anwendung ist der Einsatz des Systems für den intrahospitalen und interhospitalen Patiententransport in boden- und luftgebundenen Fahrzeugen zugelassen.

### TRANSPORTETEAM UND LOGISTIK

Das Transportteam rekrutiert sich aus einer interdisziplinären Arbeitsgruppe. Es besteht aus einem erfahrenen Kardioanästhesisten und Notfallmediziner, einem versierten Kardiotechniker und einem kardiochirurgischen Oberarzt [3, 4, 5]. Die Verfügbarkeit des Transportteams besteht 24 Stunden und 7 Tage die Woche. Die Aktivierungszeit beträgt in der regulären Arbeitszeit weniger als 10 Minuten und außerhalb der regulären Arbeitszeit maximal eine Stunde. Als Transportmittel steht entweder der Rettungshubschrauber „Christoph Regensburg“ (Eurocopter EC 145) oder der Intensivtransportwagen „ITW Regensburg“ zur Verfügung. Das Transportteam ist so organisiert, dass alle notwendigen Utensilien, die



Abb. 1: Patiententransfer vom Landeplatz des Rettungshubschraubers zur übernehmenden Intensivstation des Universitätsklinikums Regensburg (UKR)

für eine ortsunabhängige ECMO-Implantation erforderlich sind, in einer Transportkiste (Zarges-Box) mitgeführt werden. Das Perfusionssystem CARDIOHELP wird vor dem Verlassen der Klinik mit einer kristalloiden Infusionslösung gefüllt und in betriebsfähigem Zustand transportiert. Somit ist der Kardiotechniker während des externen Einsatzes nicht durch die Herstellung der Betriebsbereitschaft des ECMO-Systems gebunden, sondern kann unmittelbar mit den Vorbereitungen zur Notfallperfusion beginnen. Der Kanülierungsvorgang wird von Arzt und Kardiotechniker gemeinsam durchgeführt.

### PATIENTENMANAGEMENT UND TRANSPORT

Zur Grundlage des ECMO-Transports wird mit dem externen Krankenhaus ein telefonisches Arzt-Arzt-Gespräch zur Evaluierung des Patienten geführt. Dieses erfolgt mittels einer Checkliste. Nach der Zusage der ECMO-Unterstützung werden im externen Krankenhaus bei Bedarf zwei Blutkonserven bereitgestellt und die sonographische Bestimmung der Femoralgefäßquerschnitte durchgeführt.

Nach dem Eintreffen des ECMO-Teams wird ein Re-Assessment durchgeführt und festgelegt, welche Art der Unterstützung (veno-venöse oder veno-arterielle ECMO) für den Patienten am besten geeignet ist. Die Indikation zur extrakorporalen Lungen- bzw. Kreislaufunterstützung ergibt sich entweder aus einem insuffizienten pulmonalen Gasaustausch (Hypoxämie/Hyper-

kapnie) trotz forcierter maschineller Beatmung oder aus einem therapierefraktärem kardialen Pumpversagen.

Nach der Gefäßpunktion und der Positionierung des Führungsdrahtes zur perkutanen Kanülierung nach Seldinger werden 5000 IE Heparin appliziert [6]. Der Gefäßzugang wird hierauf mittels abgestufter Dilatatoren, die eine sichere Platzierung der Kanüle ermöglichen, erweitert. Zur Vermeidung von Blutungskomplikationen an den Kanülierungsstellen wird keine Hautinzision an der Punktionsstelle vorgenommen.

Als drainierende Kanüle wurde bei allen sechs Patienten eine 23-Fr.-Kanüle (BE-PVS 2338, Maquet CP, Hirrlingen) in die rechte Femoralvene eingebracht. Die Blutrückführung erfolgte bei 5 Patienten mit veno-venöser ECMO durch eine 17-Fr.-Kanüle über die rechte Vena jugularis und bei einem Patienten mit veno-arterieller ECMO über die linke Arteria femoralis communis. Die Kanülen wurden nach Anlage mit speziellen Fixierungsplatten (Hollister, Libertyville, Illinois, USA) gesichert. Nach Anschluss der CARDIOHELP wurde abgewartet, bis sich die Hämodynamik und der Blutgasstatus verbesserten und die Invasivität der maschinellen Beatmung sowie die Dosierung der Katecholamine reduziert werden konnten. Hiernach wurden die Patienten auf eine Patiententrage (Fa. Stryker) umgelagert und der Interhospitaltransport durchgeführt (Abb. 1). Das Patientenmonitoring entsprach dem Standard eines Intensivtransports. Besonderes Augenmerk wurde auf die kontinuier-

Patient	1	2	3	4	5	6
ECMO-Typ	V-a	V-v	V-v	V-v	V-v	V-v
ECMO-Indikation	kardial	respiratorisch	respiratorisch	respiratorisch	respiratorisch	respiratorisch
Alter/Geschlecht	38/m	38/m	24/m	22/m	63/m	59/m
KOF [kg/m <sup>2</sup> ]	1,86	1,89	1,95	2,00	2,12	2,50
Krankenhaustage vor ECMO	0,5	3	4	0,5	2	2
Beatmungstage vor ECMO	0,5	3	4	0,5	2	1
Reanimation vor ECMO	ja	ja	nein	ja	nein	nein
Sofa score	14	13	15	15	12	16
Lung injury score	2,3	3,7	3,3	3,9	2,7	3,7
paO <sub>2</sub> /FiO <sub>2</sub> -Ratio [mmHg]	65	60	65	45	42	45
paCO <sub>2</sub> [mmHg]	35	68	45	90	57	68
Laktat [mg/dl]	163	31	31	45	20	147
Mittlerer arterieller Blutdruck [mmHg]	55	61	79	61	71	51
Noradrenalin [µg/kg/min]	1,1	2,7	0,9	0,4	0,5	7,5

Tab. 1: Patientendaten vor ECMO-Implantation (KOF = Körperoberfläche)

liche Pulsoximetrie gerichtet. Während des Transports wurde die Gasversorgung des Membranoxygenators aus der Bordversorgung des Transportmittels sichergestellt.

## PATIENTEN

Von März 2006 bis Oktober 2010 wurden von uns insgesamt 74 erwachsene Patienten in einem externen Krankenhaus mit einem extrakorporalen Unterstützungsverfahren versorgt und anschließend boden- oder luftgebunden an unser Zentrum verlegt [7]. Bei den letzten sechs Patienten (Tab. 1), welche im Zeitraum Juli 2010 bis Oktober 2010 unterstützt wurden, wurde erstmalig das ultrakompakte mobile ECMO-System CARDIOHELP eingesetzt. Alle Patienten befanden sich vor Systemanschluss unter maximaler konservativer Therapie in einem schwersten kardialen, pulmonalen oder kombinierten kardiopulmonalen Versagen. Bei allen sechs Patienten sah das Transportteam nach Evaluierung die unmittelbare Indikation zur Implantation einer ECMO. Drei Patienten waren zuvor mechanisch kardiopulmonal reanimiert worden.

Nach Ankunft im Universitätsklinikum Regensburg (UKR) wurden die Patienten fachspezifisch auf die verschiedenen Intensivstationen transferiert (Abb. 2).

**Patient 1:** 38-jährig, männlich, kardiogener Schock bei akutem ausgedehnten ST-Hebungsinfarkt der Vorderwand. RIVA-Verschluss im Katheterlabor mit Kammerflimmern und IABP-Anlage. Leitliniengerecht wurde der Patient an der ve-

Patient	1	2	3	4	5	6
Transportmodus	ITW/ Helikopter	Helikopter	ITW/ Helikopter	Helikopter	Helikopter	ITW
Zeit im externen Krankenhaus [min]	100	80	90	180	60	90
Transportentfernung [km]	110	80	95	220	95	240
Behandelnde Intensivstation	HTC	Anästhe- siologische	Inter- nistische	Anästhe- siologische	Inter- nistische	Inter- nistische
ECMO-Tage	9	5	11	13	7	13
Beatmungstage post ECMO	25	3	9	1	2	4

Tab. 2: Transport- und ECMO-Daten

no-arteriellen ECMO (V-a ECMO) aus neuroprotektiven Gründen für 24 Stunden gekühlt [8]. Nach neun Tagen ECMO-Unterstützung erfolgte die Implantation eines LVAD (EXCOR, Berlin Heart). Der Patient ist HTX-gelistet und wartet zu Hause auf die Transplantation.

**Patient 2:** 38-jährig, männlich, hochgradige Aortenklappenstenose mit kombiniertem kardiogenen und septischen Schock (Körperkerntemperatur über 40 °C) bei doppelseitiger Pneumonie und Lungenödem. Vor Intubation war eine mechanische Reanimation unter hochdosierter Katecholamintherapie notwendig geworden. Die veno-venöse ECMO (V-v ECMO) ermöglichte eine Sicherung des Gasaustauschs sowie eine lungenprotektive Beatmung. Drei Wochen nach ECMO-Unterstützung, Extubation und Mobilisierung wurde der elektive Aortenklappenersatz erfolgreich durchgeführt.

**Patient 3:** 24-jähriger Patient, verunfallt als nicht angeschnallter Pkw-Beifahrer. Der Patient wurde aus dem Auto geschleudert und mit Schädel-Hirn-Trauma polytraumatisiert. Er wies neben multiplen Frakturen eine schwere Lungenkontusion auf und entwickelte am 3. Tag ein schweres Acute Respiratory Distress Syndrome (ARDS).

**Patient 4:** 22-jähriger Soldat mit thorakaler Schussverletzung und konsekutiver Pneumektomie rechts und Teilresektion linker Lungenoberlappen. Zweimalige Reanimation vor ECMO-Implantation.

**Patient 5:** 63-jähriger Patient mit schwerstem ARDS bei Legionellen-Pneumonie mit Sepsis und Multiorganversagen. Bei Ankunft im UKR trotz ECMO-Unterstützung persistierende Hypoxämie. Unter Hochfrequenz-Oszillationsventilation (HFOV) erfolgte die Stabilisierung.

**Patient 6:** 59-jähriger Patient mit septischem Schock und schwerem ARDS bei Nachweis von *Pseudomonas aeruginosa*. Trotz HFOV war der Patient im externen Krankenhaus nicht mehr suffizient oxygenierbar. Beim Eintreffen des ECMO-Teams akutes Rechtsherzversagen mit Vasopressorengabe von 50 mg/h Noradrenalin.

## ERGEBNISSE

Alle sechs Patienten waren männlich. Das mittlere Alter der Patienten lag bei  $41 \pm 17$  Jahren. Die Unterstützungsdauer betrug bei den Patienten mit V-v ECMO  $9,8 \pm 3,6$  Tage. Die Kanülierung erfolgte ausschließlich in perkutaner Technik nach Seldinger.

Dem Patienten mit veno-arterieller ECMO wurde am neunten Unterstützungstag nach Rekompensation des Multiorganversagens elektiv ein LVAD implantiert.

Mit Aufnahme der extrakorporalen Unterstützung kam es bei allen Patienten un-

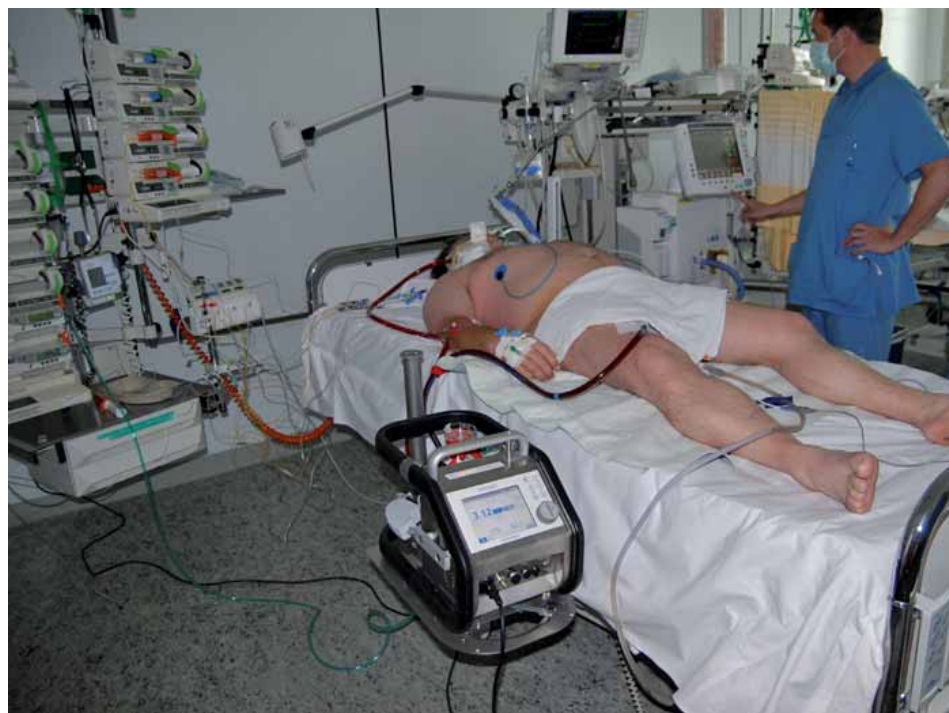

Abb. 2: Patient mit CARDIOHELP-System nach Verbringung auf die Intensivstation

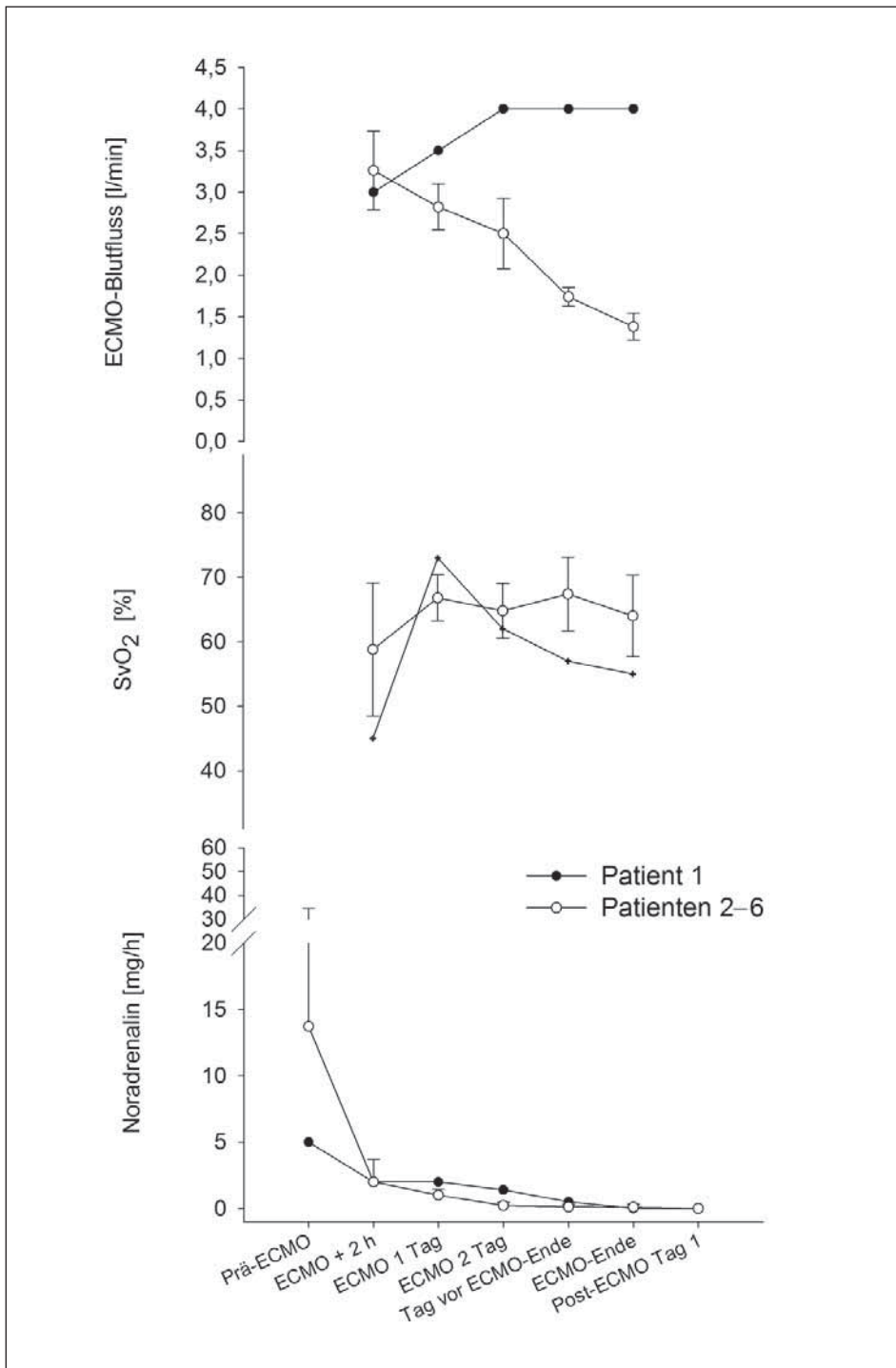


Abb. 3: Darstellung von ECMO-Blutfluss, venöser Inflow-Sättigung und Noradrenalinindosierung der Patienten (Pat. 1: kardiale Indikation, Pat. 2–6 pulmonale Indikation)

mittelbar zu einer signifikanten Verbesserung der Hämodynamik. Der hypoxämische/hyperkapnische Zustand konnte innerhalb weniger Minuten nachhaltig stabilisiert werden (Abb. 3).

Alle mit dem CARDIOHELP luft- bzw. bodengebunden transportierten Patienten überlebten und wurden aus dem Krankenhaus entlassen. Fünf Patienten waren bei Entlassung in eine Rehabilitationsklinik ohne neurologische Defizite. Patient 5 zeigte eine rechtshemisphärische Ischämie bei generalisierter Arteriosklerose. Patient 1 ist

transplantabel gelistet und wartet zu Hause auf die Herztransplantation.

#### KOMPLIKATIONEN

Weder bei der ECMO-Implantation noch während des Transportes ergaben sich technische Komplikationen. Bei einem Patienten (Patient 4) musste am vierten Unterstützungstag das ECMO-System infolge einer Teilthrombosierung des Oxygenators ausgetauscht werden. Nach einer Re-Thorakotomie wegen Nachblutung kam es sukzessive zu einer Erhöhung des Strömungswiderstands ( $\Delta p_{MO}$ ), von 25 mmHg auf 160 mmHg (Blutfluss 3,0 l/min) [9]. Zu diesem Zeitpunkt wurden dem Patienten kontinuierlich 1000 IE/h Heparin appliziert, die partielle Thromboplastinzeit (PTT) lag bei 50 s. Der Zielbereich für die Heparindosierung liegt bei Patienten ohne spezielle Blutungsrisiken im Allgemeinen bei einer PTT von 50–60 s, entsprechend dem 1,5- bis 2fachen des PTT-Normalwertes [10].

Der ECMO-Systemwechsel wurde unter kontrollierten Bedingungen durchgeführt. Nach dem Systemtausch wurde beim Blutfluss von 3,0 l/min ein  $\Delta p_{MO}$  zwischen Oxygenatorein- und -auslass von 20 mmHg gemessen. Makroskopisch waren an der Membrananströmseite des ausgetauschten Oxygenators ausgedehnte thrombotische Auflagerungen sichtbar.

Beim sechsten Patienten dauerte der bodengebundene Rücktransport in einem Intensivmobil zweieinhalb Stunden. 20 km vor dem Erreichen des UKR kam es zu einem stetigen Abfall des mittleren arteriellen Druckes (MAP) von 75 mmHg auf Werte von 50 mmHg. Die online gemessene venöse Sättigung SvO<sub>2</sub> fiel von zuvor konstanten 70 % auf 50 % ab. Eine arterielle O<sub>2</sub>-Sättigung mittels Pulsoxymetrie war nicht mehr detektierbar. Der ECMO-Flow wurde daraufhin von 3,5 auf 4,5 l/min erhöht. Dies führte zu einem nur geringfügigen Anstieg des SvO<sub>2</sub>. Bei Erreichen der Intensivstation zeigte die Blutgasanalyse einen PaO<sub>2</sub> von 55 mmHg bei normwertigen PaCO<sub>2</sub>-Werten. Der mittlere arterielle Druck lag bei 55 mmHg. Durch Adjustierung der Katecholamintherapie und Wiederaufnahme der kontinuierlichen venösen Hämodialyse (CVVHD) gelang eine zügige Stabilisierung (Tab. 2).

DISKUSSION

In diesem Beitrag wird erstmalig die Verwendung des tragbaren ECMO-Systems CARDIOHELP unter den Bedingungen des luft- und bodengebundenen Interhospitaltransports beschrieben. Der Transport von Patienten mit extrakorporaler Unterstützung ist keine grundsätzlich neue Methode. Die Arbeitsgruppe um John B. Bennet aus Portland, Oregon, berichtete bereits 1994 [11] über den Interhospital-Transport von Patienten mit veno-arterieller ECMO. Die damals eingesetzte portable Herz-Lungen-Maschine war jedoch unhandlich, schwer und die Kanülen wurden zumeist chirurgisch eingebracht. Vlad Gariboldi [12] beschreibt ein mobiles ECMO-System mit einem Gewicht von 25 kg, welches jedoch kein integriertes Monitoring beinhaltet.

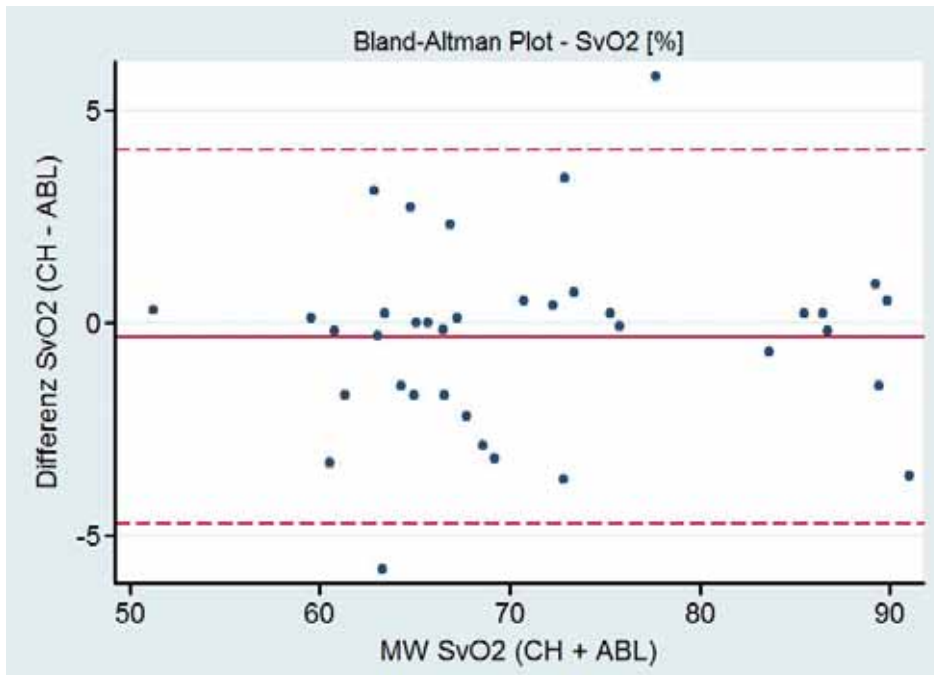


Abb. 4: Der Bland-Altman-Plot beschreibt das Maß der Übereinstimmung der gemischtvenösen Sättigung zwischen der Sensorik des CARDIOHELP und dem stationären Blutgasanalysator ABL 865 (Radiometer GmbH, Willich). In der Analyse liegen die Messwerte des CARDIOHELP-Systems im Mittel um 0,35 % niedriger als die Messwerte des ABL 865.

Das von uns mitentwickelte tragbare und bis Mitte 2010 routinemäßig eingesetzte transportable minimierte ECMO-System zeichnete sich durch ein geringes Gewicht (< 20 kg) und eine gute und sichere Handhabung aus [13, 14, 15]. Jedoch war auch bei diesem System das Monitoring eingeschränkt. So gab es keine Möglichkeit zur Messung der Systemdrücke.

Gerade die Online-Druckmessung in der venösen Linie ist ein wichtiger Messparameter zur Beurteilung des Volumenstatus des Patienten. Bei konstantem extrakorporalen Blutfluss weisen abfallende negative Druckwerte auf einen Volumenmangel hin. Somit können unerwünscht hohe negative Druckwerte in der drainierenden Leitung durch die Sensorik erkannt und konsekutiv vom Anwender behoben werden. Der zweite wichtige Messparameter ist die zuverlässig online gemessene SvO<sub>2</sub> in der venösen Linie (Abb. 4) [16]. Eine Zunahme der SvO<sub>2</sub>-Messwerte belegt eine hämodynamische Stabilisierung des Patienten, wohingegen abfallende SvO<sub>2</sub>-Messwerte frühzeitig auf eine hämodynamische Instabilität hinweisen. Zudem lassen sich durch die kontinuierliche Messung der venösen Sättigung Rezirkulationseinflüsse der V-v ECMO unmittelbar erkennen und durch die Veränderung der Kanülenpositionen vermeiden.

Daraus ergibt sich durch die Implementierung eines kontinuierlich messenden Sensors eine qualitative Verbesserung des Monitorings. Dies ist ein Zugewinn an Pa-

tientensicherheit, vor allem unter den Bedingungen eines Patiententransports.

#### LITERATUR

- [1] Bartlett R, Gattinoni L: Current status of extracorporeal life support (ECMO) for cardiopulmonary failure. *Minerva Anestesiol* 2010; 76 (7): 534–540
- [2] Schmid C, Philipp A, Müller T, Hilker M: Extracorporeal Life Support Systems, Indications and Limitations. *Thorac Cardiovasc Surg* 2009; 57: 449–454
- [3] Feindt P, Benk C, Boeken U, Bauer A, Mehlhorn U, Gehron J, Markewitz A, Beckmann A, Beyersdorf F: Einsatz einer extrakorporalen Zirkulation (EKZ) außerhalb eines herzchirurgischen Operationssaals – Indikationen, Rahmenbedingungen und Empfehlungen für den praktischen Einsatz. *Kardiotechnik* 2010; 3: 58–60
- [4] Dorlac G, Fang R, Pruitt V, Marco P, Stewart H, Barnes S, Dorlac W: Air transport of patients with severe lung injury: development and utilization of the Acute Lung Rescue Team. *J Trauma* 2009; 66 (4 Suppl.): 164–171
- [5] Schroeder S: Zivilrechtliche Haftung und strafrechtliche Verantwortlichkeit des Kardiotechnikers. *Kardiotechnik* 2009; 2: 39–40
- [6] Arlt M, Philipp A, Voelkel S, Rupperecht L, Mueller T, Hilker M, Graf B, Schmid C: Extracorporeal membrane oxygenation in severe trauma patients with bleeding shock. *Resuscitation* 2010; 81(7): 804–809
- [7] Arlt M, Philipp A, Zimmermann M, Voelkel S, Hilker M, Hobbhahn J, Schmid C: First experiences with a new miniaturised life support system for mobile percutaneous cardiopulmonary bypass. *Resuscitation* 2008; 77: 345–350
- [8] Nolan J, Soar J, Zidemann A, Biarent D, Bossaert L, Deakin C, Koster R, Wyllie J, Böttiger B: Kurzdarstellung – Sektion 1 der Leitlinien zur Reanimation 2010 des European

Resuscitation Council. *Notfall Rettungsmed* 2010; 13: 515–522

[9] Lehle K, Philipp A, Gleich O, Holzamer A, Müller T, Bein T, Schmid C: Efficiency in extracorporeal membrane oxygenation – Cellular deposits on poly-methylpentene membranes increase resistance to blood flow and reduce gas exchange efficiency. *ASAIO* 2008; 54 (6): 612–617

[10] Bein T: *Allgemeine Prinzipien der Intensivmedizin*. Thieme Verlag, Stuttgart; 2009, (2): 105–113

[11] Bennet B: Interhospital Transport of Patient on Extracorporeal Cardiopulmonary Support. *Ann Thorac Surg* 1994; 57(1): 107–111

[12] Gariboldi V, Grisoli D, Tarmiz A, Jaussaud N, Chalvignac V, Kerbaul F, Collart F: Mobile Extracorporeal Membrane Oxygenation Unit Expands Cardiac Assist Surgical Programs. *Ann Thorac Surg* 2010; 90: 1552–1553

[13] Philipp A, Arlt M, Zimmermann M, Foltan M, Gietl M, Müller T, Bein T, Rupperecht L, Hilker M, Schmid C: Interhospitaltransfer mit Extrakorporalen Perfusionssystemen. *Kardiotechnik* 2008; 1: 8–13

[14] Arlt M, Philipp A, Voelkel S, Rupperecht L, Hilker M, Foltan M, Zimmermann M, Schmid C: A novel miniaturised extracorporeal circulation system for emergency percutaneous cardiopulmonary bypass in acute heart failure. *Heart Lung Circul* 2008; 1: 5

[15] Arlt M, Philipp A, Zimmermann M, Voelkel S, Hilker M, Hobbhahn J, Schmid C: First experiences with a new miniaturised life support system for mobile percutaneous cardiopulmonary bypass. *Resuscitation* 2008; 77: 345–350

[16] Rivers E, Ander D, Powell D: Central venous oxygen saturation monitoring in the critically ill patient. *Curr Opin Crit Care* 2001; 7(3): 204–211

Alois Philipp  
 Universitätsklinikum Regensburg  
 Klinik für Herz-, Thorax- und  
 herznahe Gefäßchirurgie  
 Franz-Josef-Strauß-Allee 11  
 93042 Regensburg  
 E-Mail:  
 alois.philipp@klinik.uni-regensburg.de